

# ДЕКОМПРЕССИВНАЯ ТРЕПАНАЦИЯ ЧЕРЕПА В ЛЕЧЕНИИ ЗЛОКАЧЕСТВЕННОГО ИШЕМИЧЕСКОГО ИНСУЛЬТА ПОЛУШАРИЙ ГОЛОВНОГО МОЗГА (ОБЗОР)

DOI: 10.17691/stm2016.8.3.17

УДК 616.714.1–089.874–08:616.831–005.1

Поступила 26.04.2015 г.

© **А.В. Яриков**, врач-нейрохирург<sup>1</sup>; аспирант<sup>2</sup>;  
**А.Н. Лавренюк**, зав. 1-м нейрохирургическим отделением<sup>1</sup>; аспирант<sup>3</sup>;  
**А.В. Бальябин**, к.м.н., научный сотрудник<sup>3</sup>; врач-нейрохирург<sup>1</sup>

<sup>1</sup>Городская клиническая больница №39, Н. Новгород, 603028, Московское шоссе, 144;<sup>2</sup>Нижегородская государственная медицинская академия, Н. Новгород, 603005, пл. Минина и Пожарского, 10/1;<sup>3</sup>Приволжский федеральный медицинский исследовательский центр Минздрава России, Н. Новгород, 603155, Верхне-Волжская набережная, 18

Рассмотрены возможности декомпрессивной трепанации черепа в лечении злокачественного ишемического инсульта. Под злокачественным понимают инсульт с обширной зоной ишемии головного мозга, с образованием постишемического отека и наличием латерального и/или аксиального смещения головного мозга, что чаще всего обусловливается окклюзией проксимального отдела средней мозговой артерии. Освещены этиология и патогенез данного вида нарушения мозгового кровообращения. Подробно описаны предикторы заболевания (клинические, рентгенологические, лабораторные) и выделены среди них наиболее значимые. На основании рандомизированных многоцентровых исследований определены показания, противопоказания и критерии отбора пациентов при использовании данного хирургического метода лечения злокачественного ишемического инсульта. Показано, что хирургический метод позволяет добиться снижения летальности, улучшает функциональные исходы и результаты. Подробно описаны техника и особенности выполнения декомпрессивной трепанации черепа при данной патологии, а также основные осложнения, возникающие при хирургическом лечении. Рассмотрен вопрос оптимального времени выполнения оперативного вмешательства и предложен оригинальный алгоритм лечения пациентов с данной патологией.

**Ключевые слова:** злокачественный ишемический инсульт; декомпрессия головного мозга; гемикраниоэктомия; отек головного мозга; шкала NIHSS; DESTINY II; HAMLET.

**Как цитировать:** Yarikov A.V., Lavrenyuk A.N., Balyabin A.V. Decompressive craniotomy in the treatment of malignant ischemic stroke of cerebral hemispheres (review). *Sovremennye tehnologii v medicine* 2016; 8(3): 151–163, <http://dx.doi.org/10.17691/stm2016.8.3.17>

## English

## Decompressive Craniotomy in the Treatment of Malignant Ischemic Stroke of Cerebral Hemispheres (Review)

**A.V. Yarikov**, Neurosurgeon<sup>1</sup>; PhD Student<sup>2</sup>;  
**A.N. Lavrenyuk**, Head of the 1<sup>st</sup> Neurosurgery Department<sup>1</sup>; PhD Student<sup>3</sup>;  
**A.V. Balyabin**, MD, PhD, Researcher<sup>3</sup>; Neurosurgeon<sup>1</sup>

<sup>1</sup>City Clinical Hospital No.39, Moskovskoe shosse, 144, Nizhny Novgorod, 603028, Russian Federation;<sup>2</sup>Nizhny Novgorod State Medical Academy, 10/1 Minin and Pozharsky Square, Nizhny Novgorod, 603005, Russian Federation;<sup>3</sup>Privolzhsky Federal Research Medical Center, Ministry of Health of the Russian Federation, 18 Verkhne-Volzhskaya naberezhnaya St., Nizhny Novgorod, 603155, Russian Federation

The authors have considered the capabilities of decompressive craniotomy in malignant ischemic stroke treatment. Malignant stroke is understood to be stroke with extensive cerebral ischemia, post-ischemic edema formation, and the presence of lateral and/or axial cerebral displacement that is mainly due to proximal middle cerebral artery occlusion. There were highlighted the etiology and pathogenesis of this type of cerebrovascular disease. The disease predictors (clinical, radiological, laboratory) were described in detail, the most significant

**Для контактов:** Яриков Антон Викторович, e-mail: [anton-yarikov@mail.ru](mailto:anton-yarikov@mail.ru)

among them being emphasized. Based on randomized multicenter studies the researchers determined the indications, contraindications and selection criteria of patients when this surgical approach is used to treat malignant ischemic stroke. Surgical approach was demonstrated to enable to reduce case mortality, and improve functional treatment outcomes and results. There were described in detail the technique and peculiarities of decompressive craniotomy in this pathology, as well as the main postoperative complications. The authors considered the problem of optimal surgery time, and suggested an original treatment algorithm for patients with this pathology.

**Key words:** malignant ischemic stroke; cerebral decompression; hemicraniectomy; cerebral edema; NIHSS scale; DESTINY II; HAMLET.

Цереброваскулярные заболевания продолжают оставаться одной из важных медико-социальных проблем современности. Ежегодно в России регистрируются 400–450 тыс. новых случаев острых нарушений мозгового кровообращения (ОНМК) [1–9], а во всем мире — более 7 млн. ОНМК [10]. Смертность от инсультов в экономически развитых странах занимает 3-е место в структуре общей смертности [2, 5, 10–14]. На долю ишемических инсультов (ИИ) приходится 70–85% от всех ОНМК [2, 3, 5, 10, 13, 15, 16]. Около 31% пациентов, перенесших ИИ, нуждаются в постоянной посторонней помощи, а 20% не способны самостоятельно передвигаться [1, 3, 4, 6]. Только около 20% пациентов, оставшихся в живых после ИИ, способны вернуться к прежней работе [1, 4, 6].

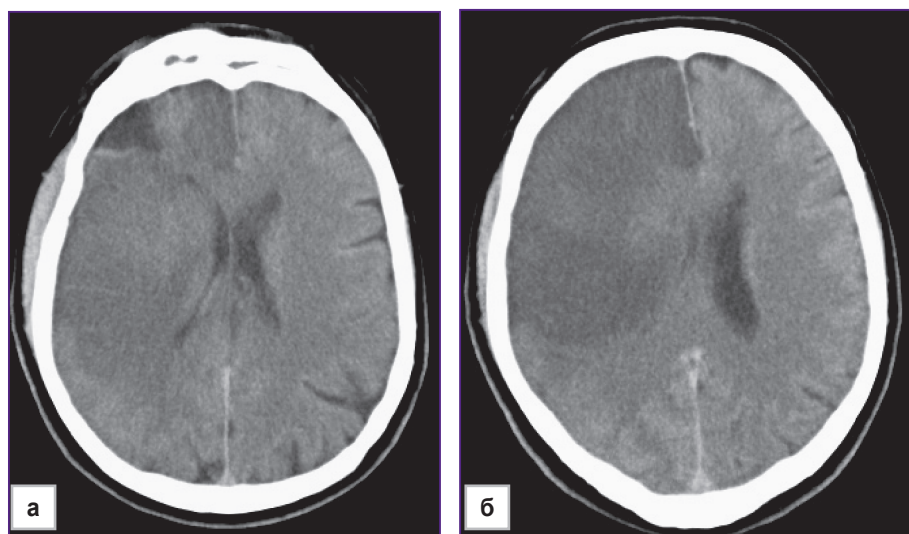
Особую группу пациентов с ОНМК составляют больные с так называемым злокачественным ишемическим инсультом (ЗИИ), который наблюдается в 10–15% случаев [17–25]. Под ЗИИ понимают инсульт с обширной зоной ишемии головного мозга с образованием постишемического отека и наличием латерального и/или аксиального смещения головного мозга [22, 25, 26]. ЗИИ обычно связан с окклюзией проксимального отдела средней мозговой артерии (СМА), вызывающей инфаркт в области более 50%

зоны ее кровоснабжения [26, 27]. ЗИИ развивается чаще у молодых пациентов из-за отсутствия атрофии и меньшей толерантности головного мозга. Установлено, что пациенты со злокачественным течением заболевания в среднем на 10 лет моложе, чем пациенты с обычным течением ИИ [18]. Смертность у больных с ЗИИ составляет 70–80%, а инвалидизация среди выживших — 80% [17–21, 23, 24, 26, 28–34]. Летальный исход у таких больных связан с прогрессированием отека головного мозга, неконтролируемым повышением внутричерепного давления (ВЧД) и дислокацией срединных мозговых структур [24, 25, 34–37].

#### Патогенез злокачественного ишемического инсульта

Прекращение поступления крови и кислорода по тромбированному сосуду в головной мозг приводит к развитию сложных патофизиологических и патобиохимических сдвигов. Нарушается аэробный гликолиз, что приводит к переходу метаболизма глюкозы на анаэробный путь и, как следствие, к лактатацидозу и накоплению ионов кальция. В свою очередь это ведет за собой нарушение функционирования ионных насосов, приводит к поступлению в

клетки ионов натрия и хлора, а затем к развитию цитотоксического отека [1]. Отечная мозговая ткань вызывает локальное ВЧД. Когда локальное давление становится выше резистентности окружающего мозгового вещества, развивается дислокация головного мозга (рис. 1). Дислокация вызывает смещение срединных структур головного мозга, приводит сначала к сдавлению вен и локальному нарастанию венозной гипертензии, а затем к дополнительному локальному увеличению объема и обструкции ликворопроводящих путей, что вызывает резкое повышение ВЧД. В дальнейшем это приводит к сдавлению артерий и снижению перфузии



**Рис. 1.** КТ головного мозга пациента 3. со злокачественным ишемическим инсультом: а — 7 ч от начала заболевания, срединные структуры не дислоцированы; б — 32 ч от начала заболевания, срединные структуры дислоцированы вправо на 7 мм, отрицательная динамика

мозговой ткани, причем не только в зоне инфаркта. Все это способствует увеличению зоны инфаркта и прогрессированию патологического процесса по принципу «порочного круга» [5, 26, 38]. Другими сателлитными реакциями являются нарушение микрососудистого тонуса, отек эндотелиальных клеток, активация тромбоцитов, лейкоцитов и коагуляционной системы крови [18]. Транстенториальное вклинение служит основной причиной летального исхода при ЗИИ. У таких пациентов летальность в течение первых 48 ч от начала заболевания достигает 47%, а в течение 49–96 ч — еще 34%, т.е. общая летальность при транстенториальном вклинении составляет 81% [26].

### Прогностические факторы злокачественного ишемического инсульта

В некоторых работах обнаружена прямая связь между повышением ВЧД и последующим развитием транстенториального вклинения [29], причем дислокация мозга развивается тем раньше, чем значительнее повышается ВЧД, что служит причиной ухудшения клинического состояния больного [17]. Быстрое нарастание неврологической симптоматики, нарушение уровня сознания, фиксация взгляда в сторону инсульта, гемиплегия в течение первых 6 ч после дебюта заболевания в сочетании с окклюзией в проксимальном отделе СМА — неблагоприятные прогностические факторы [26].

Доказанными предикторами неблагоприятных исходов являются: гиподенность более 50% мозгового вещества в бассейне СМА, объем ишемического очага более 145 см<sup>3</sup>, боковая дислокация срединных структур более 7–10 мм, наличие аксиальной дислокации II степени и более по Н.Н. Корниенко, гиподенность более 70% в лобной и теменной долях и более 80% — в височной доле, развитие асимметричной окклюзионной гидроцефалии, уменьшение конвексимальных ликворных пространств, сглаживание кортикальных борозд, деформация боковых желудочков, компрессия базальных цистерн, снижение церебральной перфузии более чем на 66%, отсутствие накопления препарата при позитронно-эмиссионной томографии в зоне объемом 160 см<sup>3</sup> [18, 24, 26, 27, 29, 35, 39, 40–42].

Уровень белка астроглии S100B, который высвобождается из клеток после их гибели, является потенциально полезным лабораторным способом диагностики ЗИИ [26]. При инсульте этот специфический для нервной ткани протеин поступает в кровь, достигая максимального уровня концентрации на 2–4-е сутки, причем его количество зависит от объема зоны ишемии. Объем зоны инфаркта взаимосвязан с уровнем S100B. Через 24 ч от дебюта заболевания значение белка в сыворотке составляет 1,03 мкг/л, что вкуче с чувствительностью 94%, специфичностью 84% может служить признаком массивного отека головного мозга [18]. К сожалению, в данное время этот способ диаг-

ностики доступен не в каждой больнице и его достоверность в прогнозировании должна быть подтверждена в более крупных исследованиях.

М.А. Мого с соавт. [43] провел исследование по определению концентрации молекулярных маркеров прорыва гематоэнцефалического барьера (ГЭБ) у пациентов с ЗИИ. В плазме крови больных в течение первых 24 ч от дебюта заболевания определяли уровень глутамата, альфа-фактора некроза опухоли, глицина, ИЛ-10, ГАМК, ИЛ-6, матриксной металлопротеиназы-9 (ММП-9) и клеточного фибронектина (с-Fn). Было выявлено, что в группе больных со злокачественным инсультом ММП-9 приблизительно в 2 раза выше, а уровень с-Fn примерно в 6 раз выше, чем в группе контроля. Авторы продемонстрировали, что сывороточный уровень с-Fn, равный 16,6 мг/мл (норма — 0,4 мг/мл), является предиктором ЗИИ с чувствительностью 90% и специфичностью около 100%.

Таким образом, астроглиальный протеин S100B (>0,4 мкг/л, норма <0,105 мкг/л), матриксная металлопротеиназа-9 (>140 нг/мл, норма <25 нг/мл) и клеточный фибронектин (≥16,6 мг/мл, норма — 0,4 мг/мл) могут служить молекулярными маркерами ЗИИ.

### Лечение злокачественного ишемического инсульта

**Место декомпрессивной трепанации черепа в лечении злокачественного ишемического инсульта.** В 1905 г. Cushing предложил технику декомпрессивной трепанации черепа (ДТЧ) в качестве паллиативного метода лечения опухолей головного мозга путем снижения внутричерепной гипертензии. Первые декомпрессивные гемикраниотомии при ЗИИ начали выполняться в 1930-х годах [44, 45].

Результаты, достигнутые при использовании данного метода, подробно представлены в табл. 1 [46–52].

В дальнейшем проводилось большое количество исследований, сравнивающих результаты хирургического и консервативного лечения ЗИИ. Во множестве работ показано преимущество хирургического лечения данной патологии. Все результаты исследований, сопоставляющих хирургическое и консервативное лечение, представлены в табл. 2 [53–59].

До конца не изучен вопрос оптимальных сроков выполнения оперативного вмешательства у пациентов с данной патологией. Одни хирурги предлагают выполнять операцию в сверхраннем периоде — до развития отека и дислокации головного мозга, другие — в отсроченном — в период их наибольшего развития. Результаты исследований, определяющих благоприятное время для проведения хирургического лечения (ультрараннее или отсроченное), представлены в табл. 3 [60, 61].

Существует ряд исследований на животных, в которых доказывается эффективность ДТЧ при ЗИИ [62–66].

Т а б л и ц а 1

Результаты выполнения декомпрессионной трепанации черепа при злокачественном ишемическом инсульте

Авторы	Число пациентов	Выжило	Умерло	Функциональные исходы	Примечания
Ivamoto H.S. с соавт., 1974 [46]	18	11 (61%)	7 (39%)	Авторы обращают внимание на случай, при котором больной кроме хирургической декомпрессии, вскрытия твердой мозговой оболочки также произведено удаление некротизированной ткани головного мозга. В послеоперационном периоде больная могла самостоятельно передвигаться и осуществлять минимальную бытовую работу	У 61% пациентов наблюдался односторонний мидриаз, у 78% — углубление сознания до сопора или комы. Также у всех пациентов отмечены гемиплегия или гемипарез
Kondziolka D., 1988 [47]	5	5 (100%)	0 (0%)	Все пациенты в послеоперационном периоде могли передвигаться самостоятельно. Двое смогли вернуться к прежней работе	Авторы рекомендуют проведение оперативного вмешательства при возникновении мидриаза
Gupta R., 2004 [48]	138	105 (76%)	33 (24%)	Через 4 мес 10 пациентов (7%) могли самостоятельно себя обслуживать, 48 (35%) имели незначительный или умеренный неврологический дефицит и 80 (58%) умерли или имели грубый неврологический дефицит	В работе ключевой причиной неблагоприятного исхода являлся возраст больных старше 50 лет. Летальность в группе больных старше 50 лет составила 32%, а в группе моложе 50 лет — только 14%
Curry W.T., 2005 [49]	38	32 (84%)	6 (16%)	Все выжившие имели минимальный неврологический дефицит и могли самостоятельно передвигаться	Авторы утверждают, что одним из основных прогностических признаков благоприятного исхода и улучшения функционального исхода был возраст больного
Swiat M., 2010 [50]	4	2 (50%)	2 (50%)	Двое выживших через 12 мес имели грубый неврологический дефицит (4 балла по шкале Ранкина)	Авторы ставят под сомнение такой способ лечения злокачественного ишемического инсульта
Крылов В.В., 2013 [51]	13	7 (54%)	6 (46%)	—	—
Suyama K., 2014 [52]	353	194 (55%)	159 (45%)	Через 3 мес при оценке по шкале Ранкина 5,2% имели благоприятный исход (3 балла и менее), 22,9% набрали 4 балла, 26,9% — 5 баллов (от числа выживших)	Средний возраст оперированных составил 67 лет, пациентов старше 60 лет было 80,2%. Сделан вывод о том, что возраст пациентов не влияет на выживаемость и функциональный исход

Т а б л и ц а 2

Сравнение результатов хирургического и консервативного лечения злокачественного ишемического инсульта

Авторы	Хирургическое лечение			Консервативное лечение			Примечания
	Число пациентов	Выжило	Умерло	Число пациентов	Выжило	Умерло	
Holkamp M., 2001 [53]	12	8 (67%)	4 (33%)	12	2 (17%)	10 (83%)	Все выжившие имели грубый неврологический дефицит, что требовало постоянного постороннего ухода
DESTINY, 2007 [54]	17	14 (82%)	3 (18%)	15	7 (47%)	8 (53%)	Через 12 месяцев по шкале Ранкина: благоприятный исход у оперированных больных отмечается в 2 раза чаще, чем у не оперированных больных

Авторы	Хирургическое лечение				Консервативное лечение				Примечания
	Число пациентов	Выжило	Умерло	Функциональные исходы	Число пациентов	Выжило	Умерло	Функциональные исходы	
HAMLET, 2009 [55, 56]	32	25 (78%)	7 (22%)	В группе оперативного благоприятный функциональный исход встречался в 2 раза чаще, чем в группе неоперированных больных	32	9 (29%)	23 (71%)	—	—
Интегративный анализ (DECIMAL, DESTINY, HAMLET), 2009 [24, 56]	—	— (78%)	— (22%)	Среди выживших число способных себя самостоятельно обслуживать составляло 43%	—	— (29%)	— (71%)	Способных себя самостоятельно обслуживать — 21%	—
HeADFIRST, 2009 [34]	—	— (77%)	— (23%)	—	—	— (60%)	— (40%)	—	—
Cho S.Y., 2011 [35]	58	30 (51,7%)	28 (48,3%)	—	73	21 (28,8%)	52 (71,2%)	—	Возраст больных ( $\geq 70$ лет по сравнению с $< 70$ лет) статистически не влиял на смертность в двух группах за 6 мес наблюдения. Также авторы пишут, что смещение срединных структур более 10 мм является прогностически неблагоприятным фактором
DESTINY II, 2011 [57, 58]	40	23 (57%)	17 (43%)	—	42	10 (24%)	32 (76%)	—	В исследовании были включены больные возрастного диапазона 61–82 года (средний возраст 70 лет). Авторами сделан вывод о пользе ДТЧ при лечении ЗИИ у больных старше 61 года
Raffiq M.A., 2014 [59]	90	63 (70%)	27 (30%)	По шкале Рэнкина $< 4$ баллов было отмечено у 48,9 и 64,4% пациентов в группе хирургического лечения в 3 и 6 мес	35	16 (45,7%)	19 (54,3%)	По шкале Рэнкина $< 4$ баллов 2,9 и 17,1% больных имели на 3-м и 6-м месяце	В заключении авторы говорят о факторах, связанных с хорошим исходом, — это инфаркт объемом менее 250 мл, смещение срединных структур менее 10 мм, отсутствие вовлечения соседнего сосудистого бассейна, раннее хирургическое вмешательство (в течение 24 ч от появления симптомов). Доминантное полушарие и возраст не оказали существенного влияния на исход в этом исследовании

Таблица 3

Сравнение результатов хирургического (сверхраннего и отсроченного) лечения злокачественного ишемического инсульта

Авторы	Ультрараннее оперативное вмешательство				Отсроченное оперативное вмешательство				Примечания
	Число пациентов	Выжило	Умерло	Функциональные исходы	Число пациентов	Выжило	Умерло	Функциональные исходы	
Schwab S., 1998 [60]	31 (оперативное лечение было проведено через 21 ч от начала заболевания)	26 (84%)	5 (16%)	—	31 (оперативное лечение было проведено в среднем через 39 ч от начала заболевания)	24 (76%)	8 (34%)	—	Время пребывания в отделении интенсивной терапии после сверхраннего вмешательства — в среднем 7,4 дня. При отсроченном — 13,3 дня
Cho D.Y., 2003 [61]	12 (в течение 6 ч после появления симптомов)	11 (92,7%)	1 (8,3%)	—	—	— (63,3%)	— (36,7%)	—	—

Таким образом, по данным большинства проведенных исследований, при выполнении ДТЧ при ЗИИ достоверно уменьшается летальность и улучшаются функциональные исходы лечения, особенно у молодых пациентов [22, 23, 28, 32–34, 39, 67–82].

#### Критерии отбора пациентов на операцию.

В рекомендательном протоколе ведения больных с инсультом [83], опубликованном в 2008 г., указаны следующие критерии включения пациентов в группу для рассмотрения вопроса о возможности проведения ДТЧ:

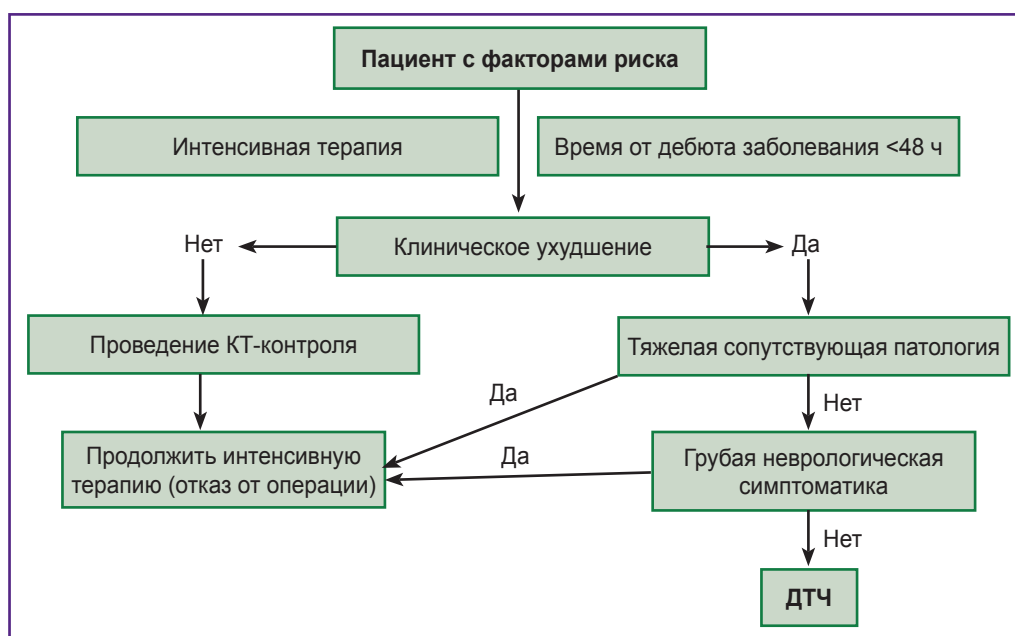
- 1) возраст 18–60 лет;
- 2) признаки инфаркта СМА на КТ 50% или более, или >145 см<sup>3</sup> по диффузно-взвешенным изображениям МРТ;
- 3) неврологический статус по шкале NIHSS >15 баллов;
- 4) угнетение уровня сознания на 1 балл и более по пункту 1а шкалы NIHSS (соответствует уровню сознания «оглушение» и ниже);
- 5) проведение операции не позднее 48 ч от начала заболевания.

Один из главных факторов успешности хирургического лечения ЗИИ — это время выполнения операции. Оперативное лечение должно быть превентивным и опережать развитие дислокационного синдрома [18, 29]. Хирургия не может воскресить «мертвые» нейроны. Операцию лучше всего проводить в первые 48 ч от начала заболевания [18, 32, 40, 75], однако эффективность возможна и в случае вмешательства до 96 ч [17]. Сверхраннее выполнение оперативного вмешательства (в течение 6 ч после появления симптомов) дает еще больший эффект [61]. Поэтому все пациенты с ЗИИ с давностью заболевания менее 48 ч должны осматриваться нейрохирургом для оценки возможности хирургического лечения [18]. Возраст 18–60 лет — прогностически более благоприятный, но доказана эффективность

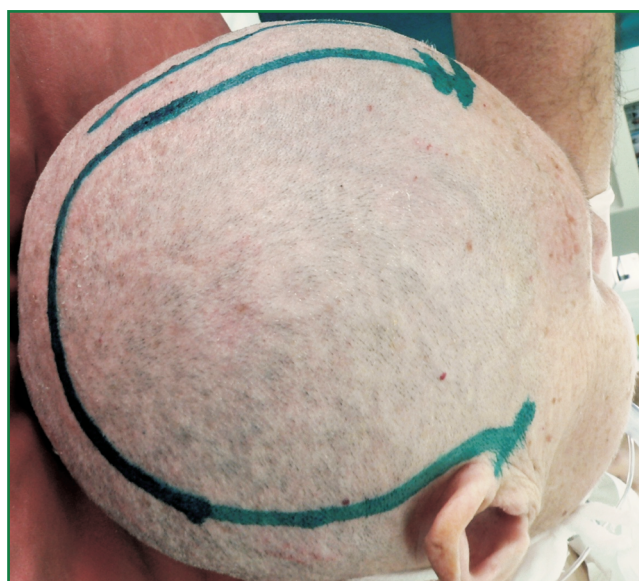оперативного лечения и у больных старше 60 лет [19, 52, 84]. Смещение срединных структур более 7–10 мм также является показанием к операции [19, 27, 75]. После проведенного системного фибринолиза оперативное лечение также эффективно и не отличается в отдаленном послеоперационном периоде по функциональным исходам [85]. Рекомендуется выполнение ДТЧ при появлении одностороннего мидриазы или при прогрессирующем снижении уровня сознания [26].

Нецелесообразно проведение ДТЧ при инсульте вне бассейна кровоснабжения СМА, длительности заболевания более 48 ч, углублении уровня сознания до глубокой комы (менее 6 баллов) с двухсторонним мидриазом, при длительно существующей стволовой симптоматике, системных заболеваниях крови и тяжелой сопутствующей соматической патологии [17, 18, 26, 32, 40]. Вопрос о проведении ДТЧ при ЗИИ должен решаться индивидуально в каждом случае, основываясь на желании пациента и/или его семьи, а также на возможных функциональных исходах. Немаловажное значение при выборе оперативного лечения в качестве первичного имеет возраст больного, наличие сопутствующей патологии и т.д. Примерная схема отбора пациентов на ДТЧ при ЗИИ выглядит следующим образом (рис. 2).

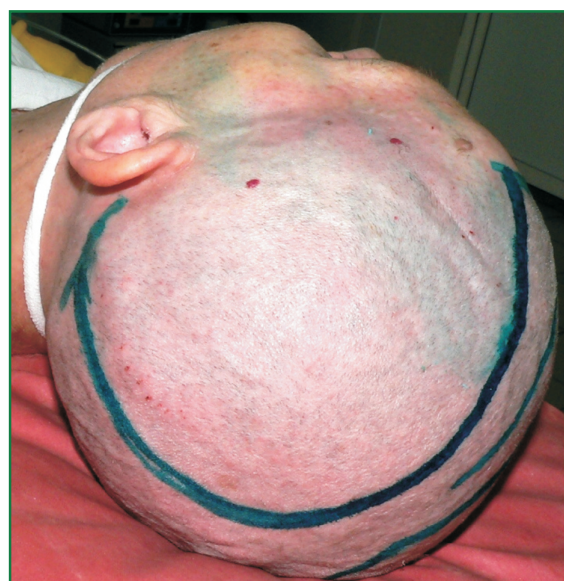**Техника выполнения операции.** Оперативное вмешательство заключается в резекции лобно-височной-теменной-затылочной фрагмента, вскрытии и свободной пластике твердой мозговой оболочки [17, 26]. Трепанационное окно должно быть не менее 12 см в диаметре, так как меньший размер приводит к ущемлению мозгового вещества, что снижает выживаемость с 80 до 55% [86]. Так, в проспективных исследованиях (DESTINY I, DECIMAL, HAMLET) размер трепанационного окна составлял не менее 12 см в диаметре.



**Рис. 2.** Схема отбора пациентов на декомпрессивную трепанацию черепа при злокачественном ишемическом инсульте



**Рис. 3.** Разрез мягких тканей в лобно-теменно-височной области в виде «вопросительного знака»



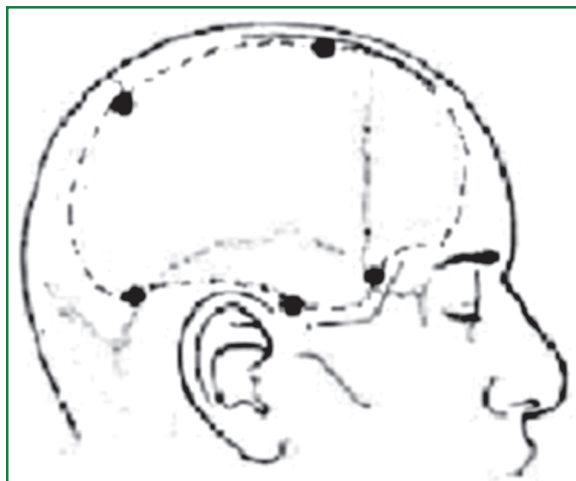
**Рис. 4.** Разрез мягких тканей в виде большой «подковы»

В исследовании J. Chung [87] продемонстрировано, что максимальный размер декомпрессии (более 14–16 см в диаметре или более 399 см<sup>2</sup>) по сравнению с большим размером (12 см или 308 см<sup>2</sup>) повышает процент благоприятного исхода (по шкале Рэнкина ≤3) через 3 мес после инсульта и снижает число неудовлетворительных результатов лечения и послеоперационную летальность.

Одним из видов кожного разреза при выполнении ДТЧ является разрез мягких тканей в лобно-теменно-височной области в виде «вопросительного знака» с

основанием, располагающимся у козелка уха (рис. 3). Другим видом — разрез в виде большой «подковы» (рис. 4). Такой вариант разреза обладает меньшей длиной, отличается меньшей кровоточивостью, позволяет сохранить основные стволы поверхностной височной артерии, мягкотканый этап операции проводится быстрее [29].

Границами костной резекции являются: передняя (лобная) — по линии зрачка; задняя — 4 см казади от наружного слухового прохода; верхняя — до уровня верхнего сагиттального синуса; нижняя — дно средней



**Рис. 5.** Границы резекции кости при выполнении декомпрессионной трепанации черепа отмечены прерывистой линией

черепной ямки (рис. 5). Особенно важно выполнить резекцию чешуи височной кости в базальном направлении, потому что на этом уровне локализуется пахионово отверстие, в котором при височно-тенториальной дислокации ущемляется ствол мозга [17, 26, 88].

После трепанации черепа выполняется дугообразный разрез твердой мозговой оболочки по периметру костного окна с подшиванием ее к надкостнице с целью профилактики образования эпидуральной гематомы [17, 26, 88]. Ишемизированную мозговую ткань не резецируют [17, 26]. Далее выполняют свободную пластику твердой мозговой оболочки трансплантатом (обычно синтетическим), который фиксируют в нескольких местах сверху раны для предотвращения дислокации трансплантата. Особенно тщательно и послойно следует ушивать мягкие ткани для создания герметичности раны и предупреждения послеоперационной раневой ликвореи [17]. Ряд исследователей сочетают ДТЧ с ункопарагиппокампэктомией, парциальной лобэктомией, удалением некротического мозгового вещества и установкой датчика ВЧД [26, 29, 49].

Наиболее оптимальные сроки выполнения последующей краниопластики — 1,5–6 мес после ДТЧ [17, 18, 89]. При этом число осложнений достигает 26%: эпилепсия — 15,6%, поверхностные раневые инфекции — 3,1%, гидроцефалия — 3,1%, транзиторные неврологические дефициты — 3,1% и остеомиелит — 2,1% [90]. D. Wachter с соавт. сообщили о частоте осложнений в 30% случаев: 17,4% — асептический некроз кости, 5% — раневые инфекции, 2,5% — гематомы, 2,7% — гигромы и 1,7% — плохие косметические результаты [91].

**Влияние декомпрессионной трепанации черепа на исходы лечения.** Многие авторы отмечают лучшую эффективность ДТЧ при выполнении ее в случае ЗИИ, чем в случае тяжелой черепно-мозговой травмы [69, 92]. Это связано с меньшим пролабированием мозгового вещества в трепанационный дефект за счет сниженного артериального притока и меньшего масс-эффекта за счет одностороннего поражения, тогда

как при черепно-мозговой травме обычно отмечается диффузный отек мозга [13]. У пациентов, которым была выполнена ДТЧ при ЗИИ, снижается ВЧД, происходит улучшение церебральной гемодинамики, что подтверждается данными КТ-перфузии [29, 68, 93–96].

Неблагоприятными факторами для церебральной гемодинамики являются следующие: операция, проведенная более чем через 48 ч после дебюта заболевания, смещение срединных структур более 10 мм и возраст больного более 55 лет [68]. В настоящее время отсутствуют убедительные доказательства о необходимости проведения мониторинга ВЧД больным с уже выполненной ДТЧ [29, 97].

Факторами неблагоприятного исхода при проведении ДТЧ у пациентов с ЗИИ считаются: смещение срединных структур более 10 мм, возраст старше 60 лет, анизокория, нарушение уровня сознания до комы. В ряде случаев таким фактором служит инфаркт на всей территории кровоснабжения внутренней сонной артерии [29]. До сих пор не определено, влияет ли на исход заболевания у оперированных больных вовлечение в зону инфаркта бассейнов передней и задней мозговой артерий.

Основными осложнениями ДТЧ при ЗИИ являются: послеоперационная эпидуральная гематома, менингит, раневая инфекция, паренхиматозное повреждение головного мозга, ликворрея, гигрома, геморрагическая трансформация зоны инфаркта, косметические дефекты [24, 89, 98]. Все эти осложнения ухудшают течение и прогноз ЗИИ, а в некоторых случаях могут определять основную тяжесть основного заболевания. Так, удаление костного лоскута в послеоперационном периоде приводит к возникновению «синдрома трепанированных» или «синдрома запавшего кожного лоскута», что вызывает снижение качества жизни, косметические дефекты и увеличение процента инвалидизации [99].

К основным причинам смерти таких больных относят пневмонию, тромбоз глубоких вен нижних конечностей, тромбоэмболию легочной артерии, сепсис, синдром полиорганной недостаточности [89, 100].



## Заключение

Проведенный анализ результатов ДТЧ при ЗИИ позволяет сделать убедительные выводы о снижении летальности и улучшении функциональных исходов при ее проведении и дает возможность рекомендовать данный метод к использованию у определенных групп больных. Особенно это касается пациентов моложе 60 лет, которым возможно выполнение раннего оперативного лечения (менее 48 ч от дебюта заболевания), хотя и у пожилых пациентов констатировано снижение процента смертности и тяжелой инвалидизации. В ходе применения ДТЧ имеет значение правильная техника выполнения: с трепанационным окном диаметром не менее 12 см, резекцией базальных отделов височной кости, широким вскрытием твердой мозговой оболочки с ее последующей свободной пластикой. Также нужно помнить, что само оперативное вмешательство несет в себе определенный риск осложнений: инфекционных, геморрагических, косметических.

Данная тема нуждается в проведении исследований, которые должны быть направлены на выявление предикторов ЗИИ, дальнейшее уточнение показаний и противопоказаний к проведению оперативного вмешательства и определение оптимального времени выполнения и объема операции.

**Финансирование исследования и конфликт интересов.** Исследование не финансировалось какими-либо источниками, и конфликты интересов, связанные с данным исследованием, отсутствуют.

## Литература/References

1. Гусев Е.И., Мартынов М.Ю., Камчатнов П.Р. Ишемический инсульт. Современное состояние проблемы. Доктор.Ру 2013; 5(83): 7–12. Gusev E.I., Martynov M.Yu., Kamtchatnov P.R. Ischemic stroke: current status. *Doktor.Ru* 2013; 5(83): 7–12.
2. Неврология. Национальное руководство. Под ред. Гусева Е.И., Коновалова А.Н., Скворцовой В.И., Гехт А.Б. М: ГЭОТАР-Медиа; 2009; 1040 с. *Nevrologiya. Natsional'noe rukovodstvo* [Neurology. National guidelines]. Pod. red. Guseva E.I., Konovalov A.N., Skvortsova V.I., Gekht A.B. [Gusev E.I., Konovalov A.N., Skvortsova V.I., Gekht A.B. (editors)]. Moscow: GEOTAR-Media; 2009; 1040 p.
3. Муравьева В.Н., Карпова Е.Н. Современные представления о факторах риска и профилактики ОНМК. Международный журнал экспериментального образования 2014; 3(часть 2): 59–64. Muraveva V.N., Karpova E.N. Modern concepts of risk factors and prevention of stroke (literature review). *Mezhdunarodnyy zhurnal eksperimental'nogo obrazovaniya* 2014; 3(part 2): 59–64.
4. Ширяева Е.А., Федерко Н.Л. Долечивание и ранняя реабилитация пациентов после острого нарушения мозгового кровообращения в условиях санатория «Жемчужина». Здоровье. Медицинская экология. Наука 2011; 45(2): 16–18. Shiryayeva E.A., Federko N.L. Follow-up care and early rehabilitation of patients after acute ischemic stroke conditions in the sanatorium "Pearl". *Zdorov'e. Meditsinskaya ekologiya. Nauka* 2011; 45(2): 16–18.

5. Монгуш Х.Д., Ондар А.Б., Чылбакоол Р.Ч. Медицинская помощь больным с инсультом на этапах скорой помощи. Сибирский медицинский журнал (Иркутск) 2013; 118(3): 81–84. Mongush H.D., Ondar A.B., Chylbakool R.C. Medical care for patients with stroke at stages of ambulance. *Sibirskiy meditsinskiy zhurnal (Irkutsk)* 2013; 118(3): 81–84.
6. Тишин А.Н. Анализ заболеваемости инсультом в Курской области. Журнал научных статей Здоровье и образование в XXI веке 2010; 12(3): 356. Teshen A.N. Morbidity cerebral stroke analysis in the Kursk region. *Zhurnal nauchnykh statey Zdorov'e i obrazovanie v XXI veke* 2010; 12(3): 356.
7. Суслина З.А., Четкин А.О., Кунцевич Г.И., Кротенкова М.В. Алгоритм применения методов ангиовизуализации сонных артерий. Нервные болезни 2013; 1: 6–9. Suslina Z.A., Chechetkin A.O., Kuntsevich G.I., Krotenkova M.V. Application algorithm of carotid angio-imaging techniques. *Nervnye bolezni* 2013; 1: 6–9.
8. Ахмедов А.Д., Усачев Д.Ю., Лукшин В.А., Шмигельский А.В., Беляев А.Ю., Соснин А.Д. Каротидная эндартерэктомия у пациентов с высоким хирургическим риском. Вопросы нейрохирургии им. Н.Н. Бурденко 2013; 4: 36–42. Akhmedov A.D., Usachev D.Iu., Lukshin V.A., Shmigel'skiĭ A.V., Belyaev A.Iu., Sosnin A.D. Carotid endarterectomy in patients with high surgical risk. *Voprosy neyrokhirurgii im. N.N. Burdenko* 2013; 4: 36–42.
9. Кадыков А.С., Шахпаронова Н.В. Ранняя реабилитация больных, перенесших инсульт. Роль медикаментозной терапии. Нервные болезни 2014; 1: 22–25. Kadykov A.S., Shakhparonova N.V. Early rehabilitation of patients after stroke. The role of drug therapy. *Nervnye bolezni* 2014; 1: 22–25.
10. Михайлов В.Б. Непсихотические психические расстройства у лиц, перенесших ишемический мозговой инсульт. Український вісник психоневрології 2011; 1(66): 72–78. Mykhaylov V.B. Nonpsychotic psychotic disorders on cerebral stroke patients. *Ukrain's'kyj visnyk psyhonevrologii'* 2011; 1(66): 72–78.
11. Крючкова О.Н., Турна Э.Ю. Ведение пациентов, перенесших ишемический инсульт. Крымский терапевтический журнал 2011; 1(16): 20–25. Kruchkova O.N., Turna E.U. Management of patients with ischemic stroke. *Krymskiy terapevticheskiy zhurnal* 2011; 1(16): 20–25.
12. Прекина В.И., Самолькина О.Г. Ишемический инсульт и вариабельность ритма сердца. Современные проблемы науки и образования 2014; 5: 443. Prekina V.I., Samolkina O.G. Ischemic stroke and heart rate variability. *Sovremennyye problemy nauki i obrazovaniya* 2014; 5: 443.
13. Куликов А.Ю., Комаров И.А. Фармакоэкономическое исследование применения церебролизина при терапии острого нарушения мозгового кровообращения по ишемическому типу. Фармакоэкономика. Современная фармакоэкономика и фармакоэпидемиология 2013; 6(4): 38–45. Kulikov A.Yu., Komarov I.A. Pharmacoeconomical assessment of cerebrolisin in the treatment of the acute disturbances of cerebral circulation. *Sovremennaya farmakoeconomika i farmakoepidemiologiya* 2013; 6(4): 38–45.
14. Kernan W.N., Ovbiagele B., Black H.R., Bravata D.M., Chimowitz M.I., Ezekowitz M.D., Fang M.C., Fisher M., Furie K.L., Heck D.V., Johnston S.C., Kasner S.E., Kittner S.J., Mitchell P.H., Rich M.W., Richardson D., Schwamm L.H., Wilson J.A.; American Heart Association Stroke Council, Council on Cardiovascular and Stroke Nursing, Council

on Clinical Cardiology, and Council on Peripheral Vascular Disease. Guidelines for the prevention of stroke in patients with stroke and transient ischemic attack: a guideline for healthcare professionals from the American Heart Association/American Stroke Association. *Stroke* 2014; 45(7): 2160–2236, <http://dx.doi.org/10.1161/STR.0000000000000024>.

15. Неверовский Д.В. Курение и ишемический инсульт. *Неврология, нейропсихиатрия, психосоматика* 2010; 4: 42–47. Neverovsky D.V. Smoking and ischemic stroke. *Nevrologiya, neyropsikhiatriya, psikhosomatika* 2010; 4: 42–47.

16. Кузовлев О.П., Афонина Н.С. Применение структурно-резонансной электро- и электромагнитной терапии в лечение больных, перенесших ишемический инсульт. *Клиническая практика* 2011; 3(7): 15–19. Kuzovlev O.P., Afonina N.S. Structurally-resonant electro- and electromagnetic therapy in treatment of patients with ischemic stroke. *Klinicheskaya praktika* 2011; 3(7): 15–19.

17. Дашьян В.Г., Талыпов А.Э. Декомпрессивная краниотомия в лечении инфарктов больших полушарий головного мозга. *Нейрохирургия* 2011; 4: 8–15. Dashjan V.G., Talypov A.E. Decompressive craniotomy in the treatment of ischemic strokes of cerebral hemispheres. *Neyrokhirurgiya* 2011; 4: 8–15.

18. Ronchetti G., Panciani P.P., Stefani R., Spina G., Fontanella M.M. Acute supratentorial ischemic stroke: when surgery is mandatory. *Biomed Res Int* 2014; 2014: 624126, <http://dx.doi.org/10.1155/2014/624126>.

19. Yu J.W., Choi J.H., Kim D.H., Cha J.K., Huh J.T. Outcome following decompressive craniectomy for malignant middle cerebral artery infarction in patients older than 70 years old. *J Cerebrovasc Endovasc Neurosurg* 2012; 14(2): 65–74, <http://dx.doi.org/10.7461/jcen.2012.14.2.65>.

20. Wang D.Z., Nair D.S., Talkad A.V. Acute decompressive hemicraniectomy to control high intracranial pressure in patients with malignant MCA ischemic strokes. *Curr Treat Options Cardiovasc Med* 2011; 13(3): 225–232, <http://dx.doi.org/10.1007/s11936-011-0121-1>.

21. Rabadán A.T., Sposato L., Mazia C. Update on interventional treatment of acute ischemic stroke. *Medicina (B Aires)* 2010; 70(5): 463–468.

22. Taylor B., Appelboom G., Connolly E.S. Jr. Age selection for decompressive craniectomy in malignant middle cerebral artery infarction. *World Neurosurg* 2015; 83(3): 301–302, <http://dx.doi.org/10.1016/j.wneu.2014.05.012>.

23. Winston K.R., Beauchamp K.M. Letter to the editor: decompression for ischemia. *J Neurosurg* 2013; 118(6): 1382–1383, <http://dx.doi.org/10.3171/2012.11.JNS121653>.

24. Flechsenhar J., Woitzik J., Zweckberger K., Amiri H., Hacke W., Jüttler E. Hemicraniectomy in the management of space-occupying ischemic stroke. *J Clin Neurosci* 2013; 20(1): 6–12, <http://dx.doi.org/10.1016/j.jocn.2012.02.019>.

25. Gautschi O.P., Cadosch D., Stienen M.N., Steiner L.A., Schaller K. Decompressive craniectomy in acute stroke — the different perspective. *Anesthesiol Intensivmed Notfallmed Schmerzther* 2012; 47(1): 8–13, <http://dx.doi.org/10.1055/s-0032-1301374>.

26. Джинджихадзе Р.С., Древалъ О.Н., Лазарев В.А. Декомпрессивная гемикраниэктомия при обширном ишемическом инсульте в бассейне средней мозговой артерии. *Вопросы нейрохирургии им. Н.Н. Бурденко* 2012; 76(3): 69–74. Dzindzhikhadze R.S., Dreval' O.N., Lazarev V.A. Decompressive hemicraniectomy in extensive ischemic

middle cerebral artery stroke. *Voprosy neyrokhirurgii im. N.N. Burdenko* 2012; 76(3): 69–74.

27. Буров С.А., Никитин А.С., Асратян С.А., Крылов В.В. Факторы риска развития злокачественного течения массивного ишемического инсульта. *Нейрохирургия* 2012; 3: 18–25. Burov S.A., Nikitin A.S., Asratian S.A., Krylov V.V. Risk factors for malignant course of massive ischemic stroke. *Neyrokhirurgiya* 2012; 3: 18–25.

28. Godoy D., Piñero G., Cruz-Flores S., Alcalá Cerra G., Rabinstein A. Malignant hemispheric infarction of the middle cerebral artery. Diagnostic considerations and treatment options. *Neurologia* 2016; 31(5): 332–343, <http://dx.doi.org/10.1016/j.nrl.2013.02.009>.

29. Буров С.А., Никитин А.С. Возможности декомпрессивной краниотомии в лечении злокачественных форм массивного ишемического инсульта. *Нейрохирургия* 2011; 3: 82–87. Burov S.A., Nikitin A.S. Possibilities of decompressive craniotomy for treatment of patients with malignant forms of massive ischemic stroke. *Neyrokhirurgiya* 2011; 3: 82–87.

30. Giossi A., Volonghi I., Del Zotto E., Costa P., Padovani A., Pezzini A. Large middle cerebral artery and panhemispheric infarction. *Front Neurol Neurosci* 2012; 30: 154–157, <http://dx.doi.org/10.1159/000333628>.

31. Vibbert M., Mayer S.A. Early decompressive hemicraniectomy following malignant ischemic stroke: the crucial role of timing. *Curr Neurol Neurosci Rep* 2010; 10(1): 1–3, <http://dx.doi.org/10.1007/s11910-009-0081-y>.

32. Merenda A., DeGeorgia M. Craniectomy for acute ischemic stroke: how to apply the data to the bedside. *Curr Opin Neurol* 2010; 23(1): 5–58, <http://dx.doi.org/10.1097/WCO.0b013e328334bdf4>.

33. Hwang D.Y., Matouk C.C., Sheth K.N. Management of the malignant middle cerebral artery syndrome. *Semin Neurol* 2013; 33(5): 448–455, <http://dx.doi.org/10.1055/s-0033-1364211>.

34. Subramaniam S., Hill M.D. Decompressive hemicraniectomy for malignant middle cerebral artery infarction: an update. *Neurologist* 2009; 15(4): 178–184, <http://dx.doi.org/10.1097/NRL.0b013e3181963d19>.

35. Cho S.Y., Oh C.W., Bae H.J., Han M.K., Park H., Bang J.S. The prognostic factors that influence long-term survival in acute large cerebral infarction. *J Korean Neurosurg Soc* 2011; 49(2): 92–96, <http://dx.doi.org/10.3340/jkns.2011.49.2.92>.

36. van der Worp H.B., Kappelle L.J. Early decompressive hemicraniectomy in older patients with nondominant hemispheric infarction does not improve outcome. *Stroke* 2011; 42(3): 845–846, <http://dx.doi.org/10.1161/STROKEAHA.110.603605>.

37. Jeon S.B., Koh Y., Choi H.A., Lee K. Critical care for patients with massive ischemic stroke. *J Stroke* 2014; 16(3): 146–160, <http://dx.doi.org/10.5853/jos.2014.16.3.146>.

38. Schwab S. Treatment of malignant MCA infarction. *Журнал Гродненского государственного медицинского университета* 2010; 3(31): 3–8. Schwab S. Treatment of malignant MCA infarction. *Zhurnal Grodnenskogo gosudarstvennogo meditsinskogo universiteta* 2010; 3(31): 3–8.

39. Mostofi K. Neurosurgical management of massive cerebellar infarct outcome in 53 patients. *Surg Neurol Int* 2013; 4: 28, <http://dx.doi.org/10.4103/2152-7806.107906>.

40. Wartenberg K.E. Malignant middle cerebral artery infarction. *Curr Opin Crit Care* 2012; 18(2): 152–163, <http://dx.doi.org/10.1097/MCC.0b013e32835075c5>.

41. Dohmen C., Galldiks N., Bosche B., Kracht L., Graf R. The severity of ischemia determines and predicts malignant brain edema in patients with large middle cerebral artery infarction. *Cerebrovasc Dis* 2012; 33(1): 1–7, <http://dx.doi.org/10.1159/000330648>.
42. Thomalla G., Hartmann F., Juettler E., Singer O.C., Lehnhardt F.G., Köhrmann M., Kersten J.F., Krüzelmann A., Humpich M.C., Sobesky J., Gerloff C., Villringer A., Fiehler J., Neumann-Haefelin T., Schellinger P.D., Röther J.; Clinical Trial Net of the German Competence Network Stroke. Prediction of malignant middle cerebral artery infarction by magnetic resonance imaging within 6 hours of symptom onset: a prospective multicenter observational study. *Ann Neurol* 2010; 68(4): 435–445, <http://dx.doi.org/10.1002/ana.22125>.
43. Serena J., Blanco M., Castellanos M., Silva Y., Vivancos J., Moro M.A., Leira R., Lizasoain I., Castillo J., Dávalos A. The prediction of malignant cerebral infarction by molecular brain barrier disruption markers. *Stroke* 2005; 36(9): 1921–1926.
44. Brown M.M. Surgical decompression of patients with large middle cerebral artery infarcts is effective: not proven. *Stroke* 2003; 34(9): 2305–2306, <http://dx.doi.org/10.1161/01.str.0000089298.19012.9b>.
45. Ким А.В., Антонов Г.И., Лазарев В.А., Джинджи-хадзе Р.С., Миклашевич Э.Р., Мельничук С.В., Гладышев С.Ю., Курносенко В.Ю. Хирургическое лечение больных с ишемическим инсультом в бассейне средней мозговой артерии в остром периоде. *Нейрохирургия* 2014; 1: 126–131. Kim A.V., Antonov G.I., Lazarev V.A., Dzhindzhikhadze R.S., Miklashevich E.R., Mel'nichuk S.V., Gladyshev S.Ju., Kurnosenko V.Ju. The surgical treatment of patients with ischemic stroke within the territory of middle cerebral artery in acute period. *Neyrokhirurgiya* 2014; 1: 126–131.
46. Iwamoto H.S., Numoto M., Donaghy R.M. Surgical decompression for cerebral and cerebellar infarcts. *Stroke* 1974; 5(3): 365–370, <http://dx.doi.org/10.1161/01.str.5.3.365>.
47. Kondziolka D., Fazl M. Functional recovery after decompressive craniectomy for cerebral infarction. *Neurosurgery* 1988; 23(2): 143–147, <http://dx.doi.org/10.1227/00006123-198808000-00002>.
48. Gupta R., Connolly E.S., Mayer S., Elkind M.S. Hemicraniectomy for massive middle cerebral artery territory infarction: a systematic review. *Stroke* 2004; 35(2): 539–543, <http://dx.doi.org/10.1161/01.str.0000109772.64650.18>.
49. Curry W.T. Jr., Sethi M.K., Ogilvy C.S., Carter B.S. Factors associated with outcome after hemicraniectomy for large middle cerebral artery territory infarction. *Neurosurgery* 2005; 56(4): 681–692, <http://dx.doi.org/10.1227/01.neu.0000156604.41886.62>.
50. Świat M., Targosz-Gajniak M., Arkuszewski M., Pięta M., Gamrot J., Wojtacha M., Bażowski P., Opala G. Decompressive hemicraniectomy in ischaemic stroke. *Neurol Neurochir Pol* 2010; 44(2): 131–138, [http://dx.doi.org/10.1016/s0028-3843\(14\)60004-9](http://dx.doi.org/10.1016/s0028-3843(14)60004-9).
51. Крылов В.В., Никитин А.С., Буров С.А., Петриков С.С., Асратян С.А., Аверин А.Ю., Кольяк Е.В. Декомпрессионная краниотомия в комплексной интенсивной терапии злокачественных форм массивного ишемического инсульта. Журнал неврологии и психиатрии им. С.С. Корсакова 2013; 113(1): 15–22. Krylov V.V., Nikitin A.S., Burov S.A., Petrikov S.S., Asratian S.A., Averin A.Iu., Koli'ak E.V. Decompressive craniotomy in the complex intensive treatment of malignant forms of massive ischemic stroke. *Zhurnal nevrologii i psikiatrii im. S.S. Korsakova* 2013; 113(1): 15–22.
52. Suyama K., Horie N., Hayashi K., Nagata I. Nationwide survey of decompressive hemicraniectomy for malignant middle cerebral artery infarction in Japan. *World Neurosurg* 2014; 82(6): 1158–1163, <http://dx.doi.org/10.1016/j.wneu.2014.07.015>.
53. Holtkamp M., Buchheim K., Unterberg A., Hoffmann O., Schielke E., Weber J.R., Masuhr F. Hemicraniectomy in elderly patients with space occupying media infarction: improved survival but poor functional outcome. *J Neurol Neurosurg Psychiatry* 2001; 70(2): 226–228, <http://dx.doi.org/10.1136/jnnp.70.2.226>.
54. Jüttler E., Schwab S., Schmiedek P., Unterberg A., Hennerici M., Woitzik J., Witte S., Jenetzky E., Hacke W.; DESTINY Study Group. Decompressive surgery for the treatment of malignant infarction of the middle cerebral artery (DESTINY): a randomized, controlled trial. *Stroke* 2007; 38(9): 2518–2525, <http://dx.doi.org/10.1161/strokeaha.107.485649>.
55. Hofmeijer J., Kappelle L.J., Algra A., Amelink G.J., van Gijn J., van der Worp H.B.; HAMLET investigators. Surgical decompression for space-occupying cerebral infarction (the hemicraniectomy after middle cerebral artery infarction with life-threatening edema trial [HAMLET]): a multicentre, open, randomised trial. *Lancet Neurol* 2009; 8(4): 326–333, [http://dx.doi.org/10.1016/S1474-4422\(09\)70047-X](http://dx.doi.org/10.1016/S1474-4422(09)70047-X).
56. Mitchell P., Gregson B.A., Crossman J., Gerber C., Jenkins A., Nicholson C., Todd N.V., Ross N., Bhattathiri P., Nissen J., Crawford P.J., Wynne-Jones G., Sengupta R.P., Graham L., Gani A., Davis M., Gray C., Barer D., Dorman P., Millar D., Williamson J., Durham H., Jones A., Hastie H., Mendelow A.D. Reassessment of the HAMLET study. *Lancet Neurol* 2009; 8(7): 602–604, [http://dx.doi.org/10.1016/S1474-4422\(09\)70157-7](http://dx.doi.org/10.1016/S1474-4422(09)70157-7).
57. Jüttler E., Unterberg A., Woitzik J., Bösel J., Amiri H., Sakowitz O.W., Gondan M., Schiller P., Limprecht R., Luntz S., Schneider H., Pinzer T., Hobohm C., Meixensberger J., Hacke W.; DESTINY II Investigators. Hemicraniectomy in older patients with extensive middle-cerebral-artery stroke. *N Engl J Med* 2014; 370(12): 1091–1100, <http://dx.doi.org/10.1056/NEJMoa1311367>.
58. Jüttler E., Bösel J., Amiri H., Schiller P., Limprecht R., Hacke W., Unterberg A.; DESTINY II Study Group. DESTINY II: decompressive surgery for the treatment of malignant infarction of the middle cerebral artery II. *Int J Stroke* 2011; 6(1): 79–86, <http://dx.doi.org/10.1111/j.1747-4949.2010.00544.x>.
59. Raffiq M.A., Haspani M.S., Kandasamy R., Abdullah J.M. Decompressive craniectomy for malignant middle cerebral artery infarction: impact on mortality and functional outcome. *Surg Neurol Int* 2014; 5: 102, <http://dx.doi.org/10.4103/2152-7806.135342>.
60. Schwab S., Steiner T., Aschoff A., Schwarz S., Steiner H.H., Jansen O., Hacke W. Early hemicraniectomy in patients with complete middle cerebral artery infarction. *Stroke* 1998; 29(9): 1888–1893, <http://dx.doi.org/10.1161/01.str.29.9.1888>.
61. Cho D.Y., Chen T.C., Lee H.C. Ultra-early decompressive craniectomy for malignant middle cerebral artery infarction. *Surg Neurol* 2003; 60(3): 227–233, [http://dx.doi.org/10.1016/s0090-3019\(03\)00266-0](http://dx.doi.org/10.1016/s0090-3019(03)00266-0).
62. Sakai K., Iwahashi K., Terada K., Gohda Y., Sakurai M., Matsumoto Y. Outcome after external decompression for massive cerebral infarction. *Med Chir (Tokyo)* 1998; 38(3): 131–136, <http://dx.doi.org/10.2176/nmc.38.131>.

63. Doerfler A., Forsting M., Reith W., Staff C., Heiland S., Schäbitz W.R., von Kummer R., Hacke W., Sartor K. Decompressive craniectomy in a rat model of "malignant" cerebral hemispheric stroke: experimental support for an aggressive therapeutic approach. *J Neurosurg* 1996; 85(5): 853–859, <http://dx.doi.org/10.3171/jns.1996.85.5.0853>.
64. Engelhorn T., Dörfler A., Egelhof T., Schwab S., Heiland S., Sartor K., Forsting M. Follow-up monitoring with magnetic resonance tomography after decompressive trephining in experimental "malignant" hemispheric infarct. *Zentralbl Neurochir* 1998; 59(3): 157–165.
65. Engelhorn T., Doerfler A., Kastrup A., Beaulieu C., de Crespigny A., Forsting M., Moseley M.E., Faraci F.M. Decompressive craniectomy, reperfusion, or a combination for early treatment of acute "malignant" cerebral hemispheric stroke in rats? Potential mechanisms studied by MRI. *Stroke* 1999; 30(7): 1456–1463, <http://dx.doi.org/10.1161/01.str.30.7.1456>.
66. Doerfler A., Schwab S., Hoffmann T.T., Engelhorn T., Forsting M. Combination of decompressive craniectomy and mild hypothermia ameliorates infarction volume after permanent focal ischemia in rats. *Stroke* 2001; 32(11): 2675–2681, <http://dx.doi.org/10.1161/hs1101.098369>.
67. Uhl E., Kreth F.W., Elias B., Goldammer A., Hempelmann R.G., Liefner M., Nowak G., Oertel M., Schmieder K., Schneider G.H. Outcome and prognostic factors of hemicraniectomy for space occupying cerebral infarction. *J Neurol Neurosurg Psychiatry* 2004; 75(2): 270–274.
68. Amorim R.L., de Andrade A.F., Gattás G.S., Paiva W.S., Menezes M., Teixeira M.J., Bor-Seng-Shu E. Improved hemodynamic parameters in middle cerebral artery infarction after decompressive craniectomy. *Stroke* 2014; 45(5): 1375–1380, <http://dx.doi.org/10.1161/STROKEAHA.113.003670>.
69. Shao A., Guo S., Chen S., Sun C., Wu H., Hong Y., Zhang J. Comparison between routine and improved decompressive craniectomy on patients with malignant cerebral artery infarction without traumatic brain injury. *J Craniofac Surg* 2013; 24(6): 2085–2088, <http://dx.doi.org/10.1097/SCS.0b013e3182a2435a>.
70. Shah S., Murthy S.B., Whitehead W.E., Jea A., Nassif L.M. Decompressive hemicraniectomy in pediatric patients with malignant middle cerebral artery infarction: case series and review of the literature. *World Neurosurg* 2013; 80(1–2): 126–133, <http://dx.doi.org/10.1016/j.wneu.2013.06.001>.
71. Bhattacharya P., Kansara A., Chaturvedi S., Coplin W. What drives the increasing utilisation of hemicraniectomy in acute ischaemic stroke? *J Neurol Neurosurg Psychiatry* 2013; 84(7): 727–731, <http://dx.doi.org/10.1136/jnnp-2012-303610>.
72. Neugebauer H., Heuschmann P.U., Jüttler E. Decompressive surgery for the treatment of malignant infarction of the middle cerebral artery — registry (DESTINY-R): design and protocols. *BMC Neurol* 2012; 12: 115, <http://dx.doi.org/10.1186/1471-2377-12-115>.
73. Montgomery A.K., Maixner W.J., Wallace D., Wray A., Mackay M.T. Decompressive craniectomy in childhood posterior circulation stroke: a case series and review of the literature. *Pediatr Neurol* 2012; 47(3): 193–197, <http://dx.doi.org/10.1016/j.pediatrneurol.2012.05.005>.
74. Kim H., Jin S.T., Kim Y.W., Kim S.R., Park I.S., Jo K.W. Predictors of malignant brain edema in middle cerebral artery infarction observed on CT angiography. *J Clin Neurosci* 2015; 22(3): 554–560, <http://dx.doi.org/10.1016/j.jocn.2014.08.021>.
75. Никитин А.С., Буров С.А., Петриков С.С., Асратян С.А., Завалишин Е.Е., Крылов В.В. Декомпрессивная краниотомия у больных со злокачественным течением массивного ишемического инсульта. *Нейрохирургия* 2014; 3: 23–29. Nikitin A.S., Burov S.A., Petrikov S.S., Asratyan S.A., Zavalishin E.E., Krylov V.V. Decompressive craniotomy at patients with malignant course of massive ischemic stroke. *Neurokhirurgiya* 2014; 3: 23–29.
76. Agarwalla P.K., Stapleton C.J., Ogilvy C.S. Craniectomy in acute ischemic stroke. *Neurosurgery* 2014; 74(Suppl 1): S151–S162, <http://dx.doi.org/10.1227/NEU.0000000000000226>.
77. Arnaout O.M., Aoun S.G., Batjer H.H., Bendok B.R. Decompressive hemicraniectomy after malignant middle cerebral artery infarction: rationale and controversies. *Neurosurg Focus* 2011; 30(6): E18, <http://dx.doi.org/10.3171/2011.3.FOCUS1160>.
78. Kelly A.G., Holloway R.G. Health state preferences and decision-making after malignant middle cerebral artery infarctions. *Neurology* 2010; 75(8): 682–687, <http://dx.doi.org/10.1212/WNL.0b013e31818ee273>.
79. Alsheklee A., Horn C., Jung R., Alawi A.A., Cruz-Flores S. In-hospital mortality in acute ischemic stroke treated with hemicraniectomy in US hospitals. *J Stroke Cerebrovasc Dis* 2011; 20(3): 196–201, <http://dx.doi.org/10.1016/j.jstrokecerebrovasdis.2009.11.019>.
80. Nakagawa K., Bianchi M.T., Nakagawa S.S., Sorond F.A. Aggressive care after a massive stroke in young patients: is that what they want? *Neurocrit Care* 2010; 13(1): 118–122, <http://dx.doi.org/10.1007/s12028-010-9340-7>.
81. Allahtavakoli M., Kahnouei M.H., Rezazadeh H., Roohbakhsh A., Mahmoodi M.H., Moghadam-Ahmadi A., Zarisfi M. Delayed combination therapy of local brain hypothermia and decompressive craniectomy on acute stroke outcome in rat. *Iran J Basic Med Sci* 2014; 17(7): 476–482.
82. Никитин А.С., Асратян С.А., Аверин А.Ю., Камчатнов П.Р. Эффективная декомпрессивная краниотомия у молодого пациента с массивным ишемическим инсультом. *Журнал неврологии и психиатрии имени С.С. Корсакова* 2013; 2013; 12(2): 12–26. Nikitin A.S., Asratyan S.A., Averin A.Yu., Kamchatnov P.R. Effective decompressive craniotomy in a young patient with massive ischemic stroke. *Zhurnal neurologii i psikiatrii im. S.S. Korsakova* 2013; 113(2): 12–26.
83. European Stroke Organisation (ESO) Executive Committee; ESO Writing Committee. Guidelines for management of ischaemic stroke and transient ischaemic attack 2008. *Cerebrovasc Dis* 2008; 25(5): 457–507, <http://dx.doi.org/10.1159/000131083>.
84. Neugebauer H., Jüttler E. Hemicraniectomy for malignant middle cerebral artery infarction: current status and future directions. *Int J Stroke* 2014; 9(4): 460–467, <http://dx.doi.org/10.1111/ijvs.12211>.
85. Takeuchi S., Wada K., Nawashiro H., Arimoto H., Ohkawa H., Masaoka H., Otani N., Takasato Y. Decompressive craniectomy after intravenous tissue plasminogen activator administration for stroke. *Clin Neurol Neurosurg* 2012; 114(10): 1312–1315, <http://dx.doi.org/10.1016/j.clineuro.2012.03.044>.
86. Wagner S., Schnippering H., Aschoff A., Koziol J.A., Schwab S., Steiner T. Suboptimum hemicraniectomy as a cause of additional cerebral lesions in patients with malignant infarction of the middle cerebral artery. *J Neurosurg* 2001; 94(5): 693–696, <http://dx.doi.org/10.3171/jns.2001.94.5.0693>.

87. Chung J., Bang O.Y., Lim Y.C., Park S.K., Shin Y.S. Newly suggested surgical method of decompressive craniectomy for patients with middle cerebral artery infarction. *Neurologist* 2011; 17(1): 11–15, <http://dx.doi.org/10.1097/NRL.0b013e3181f4ec88>.
88. Demchuk A.M. Hemicraniectomy is a promising treatment in ischemic stroke. *Can J Neurol Sci* 2000; 27(4): 274–277, <http://dx.doi.org/10.1017/s0317167100000986>.
89. Zweckberger K., Juettler E., Bösel J., Unterberg W.A. Surgical aspects of decompression craniectomy in malignant stroke: review. *Cerebrovasc Dis* 2014; 38(5): 313–323, <http://dx.doi.org/10.1159/000365864>.
90. Sobani Z.A., Shamim M.S., Zafar S.N., Qadeer M., Bilal N., Murtaza S.G., Enam S.A., Bari M.E. Cranioplasty after decompressive craniectomy: an institutional audit and analysis of factors related to complications. *Surg Neurol Int* 2011; 2(1): 123, <http://dx.doi.org/10.4103/2152-7806.85055>.
91. Wachter D., Reineke K., Behm T., Rohde V. Cranioplasty after decompressive hemicraniectomy: underestimated surgery-associated complications? *Clin Neurol Neurosurg* 2013; 115(8): 1293–1297, <http://dx.doi.org/10.1016/j.clineuro.2012.12.002>.
92. Rengachary S.S., Batnitzky S., Morantz R.A., Arjunan K., Jeffries B. Hemicraniectomy for acute massive cerebral infarction. *Neurosurgery* 1981; 8(3): 321–328, <http://dx.doi.org/10.1097/00006123-198103000-00004>.
93. Vassileva E., Stoyanov P., Vavrek E., Stamenova P. Unexpected arterial recanalization after decompressive hemicraniectomy. *J Stroke Cerebrovasc Dis* 2013; 22(8): e661–e663, <http://dx.doi.org/10.1016/j.jstrokecerebrovasdis.2013.05.023>.
94. Pérez-Bárcena J., Goedhart P., Ibáñez J., Brell M., García R., Llinás P., Jiménez C., Ince C. Direct observation of human microcirculation during decompressive craniectomy after stroke. *Crit Care Med* 2011; 39(5): 1126–1129, <http://dx.doi.org/10.1097/CCM.0b013e31820ead5e>.
95. Woitzik J., Hecht N., Pinczolits A., Sandow N., Major S., Winkler M.K., Weber-Carstens S., Dohmen C., Graf R., Strong A.J., Dreier J.P., Vajkoczy P.; COSBID study group. Propagation of cortical spreading depolarization in the human cortex after malignant stroke. *Neurology* 2013; 80(12): 1095–1102, <http://dx.doi.org/10.1212/WNL.0b013e3182886932>.
96. Smith E.R., Carter B.S., Ogilvy C.S. Proposed use of prophylactic decompressive craniectomy in poor-grade aneurysmal subarachnoid hemorrhage patients presenting with associated large sylvian hematomas. *Neurosurgery* 2002; 51(1): 117–124, <http://dx.doi.org/10.1097/00006123-200207000-00018>.
97. Poca M.A., Benejam B., Sahuquillo J., Riveiro M., Frascheri L., Merino M.A., Delgado P., Alvarez-Sabin J. Monitoring intracranial pressure in patients with malignant middle cerebral artery infarction: is it useful? *J Neurosurg* 2010; 112(3): 648–657, <http://dx.doi.org/10.3171/2009.7.JNS081677>.
98. Arch A.E., Sheth K.N. Malignant cerebral edema after large anterior circulation infarction: a review. *Curr Treat Options Cardiovasc Med* 2014; 16(1): 275, <http://dx.doi.org/10.1007/s11936-013-0275-0>.
99. Тихомиров С.Е., Цыбусов С.Н., Кравец Л.Я. Использование материала «Реперен»® для пластики дефектов свода черепа. *Сибирский медицинский журнал (Иркутск)* 2010; 2(93): 121–124. Tihomirov S.E., Tzibusov S.N., Kravetz L.Ya. Using of the material “Reperen”® for plastics of defect of skull fornx (experimental and clinical results). *Sibirskiy meditsinskiy zhurnal (Irkutsk)* 2010; 2(93): 121–124.
100. Крылов В.В., Никитин А.С., Дашьян В.Г., Буров С.А., Петриков С.С., Асратян С.А. Хирургия массивного ишемического инсульта. М: ГЭОТАР-Медиа; 2016; 136 с. Krylov V.V., Nikitin A.S., Dash'yan V.G., Burov S.A., Petrikov S.S., Asratyan S.A. *Khirurgiya massivnogo ishemicheskogo insulta* [Surgery of a massive ischemic stroke]. Moscow: GEOTAR-Media; 2016; 136 p.